

Gall Bladder Stone Patient

Acharya Manish Ji Case Study

Name: Deepak Soni	Location: Faridabad	Treatment Started on: 26th November 2019
Age: 15	Occupation: Student	Relief Achieved On: 25th January 2020
Gender: Male	Marital Status: Unmarried	Present Treatment Status: Ongoing
Weight: 43 Kg	BP/Pulse: 114/58	

VITAL	
B.P: 114/58	Pulse: 68

Case Presentation

Introduction

पेशेंट पिछले 4-5 महीनों से गैस, बदहज़मी, पेट में दर्द की समस्याओं से ग्रसित था। 10 दिन पहले रोगी को पेट में तेज दर्द हो रहा था और वह अल्ट्रासाउंड के लिए गया था जिससे उसे पता चला कि उसे पित्ताशय की पथरी की समस्या थी। एलोपैथिक डॉक्टर ने उन्हें पित्ताशय हटाने की सर्जरी के लिए सलाह दी।

पेशेंट 26 नवंबर 2019 को हमारे पास दिव्य उपचार संस्थान क्लीनिक की फरीदाबाद शाखा में आया था।

यहाँ आकर मरीज़ ने अपनी सारी समस्या डॉक्टर को बताई। पेशेंट ने हमारे डॉक्टर को बताया की पिछले 4-5 महीनों से गैस, बदहज़मी, पेट में दर्द की समस्या से वह पीड़ित है। डॉक्टर ने सारी बात

सुन कर पेशेंट की नाड़ी परिक्षण करके उसे उसकी बीमारी के बारे में बताया की कैसे उसकी बीमारी उसके पाचन क्रिया पर भी असर डालती है। डॉक्टर ने उसके बारे में भी काउंसलिंग करके समझाया। इसकी पूरी केस स्टडी आगे बताई गई है।

Chief Complaints :-

- पेशेंट हमारे पास multiple gallbladder stones, गैस, एसिडिटी, loss of appetite की समस्या से आया था।
- पेशेंट को इस दौरान nausea after meals, कमजोरी और सर दर्द इत्यादि की समस्या थी।

Past History :-

- पेशेंट हमारे आयुर्वेदिक डॉक्टर रघुवेन्दर शर्मा के पास 26 नवंबर 2019 को अपनी अल्ट्रासाउंड रिपोर्ट्स के साथ आया था।
- हमारे संस्थान के आयुर्वेदिक डॉक्टर (डॉक्टर रघुवेन्दर) ने उन्हें इसके संबंध में नाड़ी, जीभ, आँखें, मल मूत्र, स्वेद एवं प्रश्न परीक्षण द्वारा बीमारी की जड़ जानकर उनको गाइड किया।

Diagnosis :-

Gall Bladder Stone (पित्ताशय की पथरी)

Prognosis:-

डॉक्टर रघुवेन्दर शर्मा द्वारा पेशेंट को Gall bladder stone (पित्ताशय की पथरी) क्या होता है और यह किस तरह होता है इसके बारे में सारी जानकारी दी। डॉक्टर रघुवेन्दर ने ये भी बताया की इस बीमारी से उसे आगे जाकर कौन कौन सी बीमारियाँ हो सकती हैं अथवा शरीर के कौन - कौन से अंग प्रभावित होंगे ये भी बताया। पथरी को बिना सर्जरी के बाहर निकाला जा सकता है इसके बारे में डॉक्टर ने पेशेंट को पूरी जानकारी दी। डॉक्टर रघुवेन्दर ने पेशेंट को यह भी बताया की किस तरह यह बीमारी बढ़ कर नई समस्याओं का रूप ले सकती है इत्यादि सभी आवश्यक जानकारियाँ दी।

Line of Treatment:-

- निदान परिवर्जन
- रोग प्रतिरोधक क्षमता बढ़ाना
- धातु शोधन
- स्टोन को गलाने वाली औषधियां

Lifestyle Modification and Diet Management

- दिव्य उपचार संस्थान की Golden Frog Type Diet Chart को फॉलो करें।
- सुबह सुबह की धूप में घंटा सैर करनी है।
- हर्बल चाय 2 से 4 बार सिप-सिप करके पीनी है।
- रोटी या कोई भी अन्य पदार्थ खाएं तो उसके छोटे-छोटे टुकड़े 32 बार चबा-चबा कर खाने हैं।
- ताज़ी सब्जियों का सलाद, हरी सब्जियों का सेवन, मौसमी फलों का सेवन, ताजे फलों का जूस इत्यादि का सेवन खाना खाने से पूर्व करना है।

Modification/Changes made in the prescription during the course: Below changed medicine was given as per the patient's feedback

- दिव्य उपचार संस्थान में पेशेंट नवम्बर के महीने में अपने ट्रीटमेंट के लिए आया था।
- पेशेंट को बहुत सारी समस्याएं थी जैसे- Multiple gall bladder stones, बदहजमी, गैस की समस्या, loss of appetite।
- पेशेंट को उपचार में इस प्रकार से दवाइयां दी गईं जिनका विवरण नीचे दिया गया है।

Treatment

26th November 2019	25th January 2019
<ul style="list-style-type: none"> ● Divya kit ● GBS powder ● Renal calculi drops ● D. stoni capsules ● Udar vikar janya churan 	<ul style="list-style-type: none"> ● GBS powder ● Renal calculi drops ● D. stoni capsules ● Renal stone removing Powder ● Stone removing syrup ● Weight gain Churan ● Amla Pitta har powder
26th December 2019	
<ul style="list-style-type: none"> ● GBS powder ● Renal calculi drops ● GBS liquid ● Renal stone removing Powder ● Stone cure tab ● Weight gain Churan 	

Outcome

पेशेंट Multiple gall bladder stone की समस्या से हमारे क्लिनिक आया था। पेशेंट को बहुत सारी समस्याएं थी जैसे- गैस , एसिडिटी होना, loss of appetite, कमजोरी, और कभी कभी सिर दर्द की समस्या। पित्ताशय की पथरी का आकार 50% कम हो गया है। दिव्य उपचार संस्थान में कुछ समय इलाज करवाने के बाद पेशेंट की सेहत में काफी सुधार आया है। उनकी लगभग 50% समस्याओं में सुधार है। इनका वजन भी पहले से बढ़ा है। पेशेंट पहले 40 kg की था और अब इनका वजन 43 kg हो गया है।

Result

- पेशेंट अपना दिव्य उपचार संस्थान से ट्रीटमेंट करवा कर काफी खुश और संतुष्ट है। आयुर्वेदिक उपचार करवाने के बाद पेशेंट का आयुर्वेदिक सिद्धांतों एवं उपचार पर पूर्ण विश्वास बना है।
- पेशेंट अपने आयुर्वेदिक उपचार के अनुभव के माध्यम से यह सूचित करवाना चाहती है कि

आयुर्वेद के उपचार से ही उसकी बीमारी में पेशेंट को राहत मिल पाई है।

- 3 महीने इलाज करवाने के बाद पेशेंट की लगभग 50% समस्याएं ठीक हो चुकी है।
- अंत में यह सभी से निवेदन कर रहा है कि आयुर्वेद के माध्यम से सभी बीमारियाँ ठीक हो सकती हैं, इसके लिए हमें पूरी निष्ठा से दवा और डॉक्टर द्वारा बताई गई डाइट एवं कुछ परहेज का पालन करने से ही बीमारियां ठीक हो सकती हैं।
- पेशेंट ने अपनी इच्छानुसार हमें यह जानकारी भारतवासियों को रोग मुक्त करने के लिए एवं सर्व भारत तक यह पहुंचाने के लिए अपना इंटरव्यू भी रिकॉर्ड करवाया है जिसका लिंक नीचे दिया गया है।

Treatment By: Dr. Raghvender Sharma



|| आचार्य मनीष जी ||

जीना सीखो लाईफकेयर प्रा. लि.

CHANDIGARH H/O : SCO-11, Kalgidhar Enclave, Shimla Highway, Baltana, Zirakpur, 0172-531531

कंपन्य : इमिडियम | दिल्ली | उत्तर प्रदेश | राजस्थान | अण्डराखण्ड | हिमाचल प्रदेश | मध्य प्रदेश | महाराष्ट्र | बिहार | कर्नाटक | गुजरात | श्रीलंका | श्रीलंका | उत्तराखण्ड | जम्मू | कश्मीर | केरल

Please Fill Branch Name :- Pasrabad सहयोग (दान) राशि 10/- रुपये मात्र

Name :- Deepak Soni Age : M F Sex :- 15/M

Profession :- D.O.M. :- D.O.B. :-

Father / Husband / C/o :- Mr. Mohan Verma

Full Address :- Malena Road, Ballabgarh near Balaji college

Mob. / Tel. :- 9117031112

E-mail :-

Height B.P. / Pulse ABORH Sleeping hr.

Weight Sugar Hb T.V. Habbits

Diet History:-

Pre- Breakfast : (सुबह उठते ही क्या खाते-पीते है)

Breakfast (नाश्ते में कितने बजे जाय क्या-क्या खाते है)

Mid Meal/Tea/Snacks: (नाश्ते व लंच के बीच का समय)

Lunch (दोपहर का खाना कितने बजे और क्या-क्या खाते हो)

Mid Meal/Tea/Snacks: (दोपहर से रात के बीच का समय)

Dinner : (रात का खाना कितने बजे और क्या-क्या खाते हो)

Party Snacks : (सप्ताह में कितनी बार बाहर का खाना खाते हो)

- (बिनाटी के नीचे लाईन लगाएँ व खाने में टिक टिक लगाएँ)
- | | | |
|--------------------------------------------------------|------------------------------------------------------------------------|--------------------------------------------------------------------|
| Obesity / मोटापा <input type="checkbox"/> | Joints Pains / सभी जोड़ों का दर्द / गठिया <input type="checkbox"/> | Fissure/ Fistula/ Bleeding / Piles / कृमि <input type="checkbox"/> |
| Hypertension / बी. पी. <input type="checkbox"/> | Depression / Anxiety / चिंता / तनाव <input type="checkbox"/> | Smoking / Liquor Habit / अन्य गद्दी की लत <input type="checkbox"/> |
| Diabetes / शर्करा <input type="checkbox"/> | Migraine / Headache / सिर का रोग / ट्यूमर <input type="checkbox"/> | Irritability / चिड़चिड़ापन / गुस्सा <input type="checkbox"/> |
| Asthma / सांस संबंधित रोग <input type="checkbox"/> | Nervous Weakness / कमजोरी / दुबलापन <input type="checkbox"/> | Lack of Confidence / आत्मविश्वास में कमी <input type="checkbox"/> |
| Cervical / गर्दन / कंधा दर्द <input type="checkbox"/> | Hyperacidity / Dypepsia / गैस / तेजाब <input type="checkbox"/> | Early Ageing / समय से पूर्व बुढ़ापा <input type="checkbox"/> |
| Spildisc / कमर दर्द / शायटिका <input type="checkbox"/> | Knee / घुटने / ऐड़ी दर्द / ऐरीकोज वेन्ज/ सूजन <input type="checkbox"/> | महिलायों के मासिक सम्बंधित रोग <input type="checkbox"/> |

H/O :-

Medical / Operative History :-

Tongue / Details:



PK

नाडी / नब्ज / प्रकृति / Details :-

Clinical Examination :-

Investigations :-

Multiple stone - 3.4 - 7 - 11mm.

P/O - Crb Bone
 - Vomiting feeling after meal
 - Appetite - Low.
 - mstron - 1/dy same to increased
 - Urine - ole, gly, ole
 - weak urine.
 - Sometimes headache

Rx - D.Kit

- Crb. powder
- Renal calculitrop
- Stone op
- Udar Vikarjany powder

Diagnosis :-

Line of Treatment :-

Final Remarks :-

B400

Patient Signature

Doctor/ Consultant Signature

Date Witness Sign.



Focus Diagnostics

Unit: City MRI Centre Pvt. Ltd.

Dr. Deepak Gupta

M.B.B.S., MD Radiodiagnosis
Director & Chief Consultant

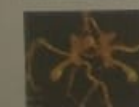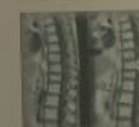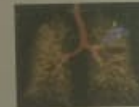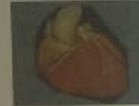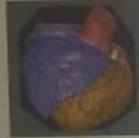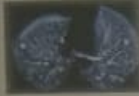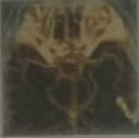NAME: DEEPAK SONI

REFERRED BY: DR RAGVENDER SHARMA

AGE / SEX: 15/M

REG. NO.: DKI2715

DATE: 25-JAN-20



ULTRASOUND WHOLE ABDOMEN

LIVER is normal in size, outline and echotexture. No focal lesion is seen. Intra hepatic biliary radicals are normal. Portal vein is normal in course and caliber.

GALL BLADDER is normally distended. Wall thickness is normal. **There are 5 to 6, 5mm to 8 mm free floating calculi seen in the GB lumen.** Common bile duct is normal(2.5mm).

PANCREAS is normal in size, outline and echotexture. No focal lesion is seen. No evidence of calcification is seen.

SPLEEN is normal in size and echotexture. Splenic vein is normal.

BOTH KIDNEYS are normal in size, outline and echogenicity. Corticomedullary differentiation is maintained. No evidence of calculus or hydronephrotic changes seen.

URINARY BLADDER is seen in well distended state. No calculus or mass lesion is seen.

PROSTATE is normal in size, shape and echotexture.


No free fluid is seen in the peritoneal cavity.

No significant lymphadenopathy is seen.

OPINION: - ULTRASOUND WHOLE ABDOMEN REVEALS CHOLELITHIASIS.

ADVISED: - CLINICAL CORRELATION.

DR KUMAR RAHUL
SR CONSULTANT RADIOLOGIST


DR DEEPAK GUPTA
CHIEF RADIOLOGIST

MRI @ 3 Tesla, Dual Source CT, Scan @ 768 Slices, Ultrasound, Colour Doppler, Echocardiography, Digital X-Ray, Digital Mammography, DEXA-Bone Densitometry, DPG and Denta-Scan, Digital EEG, ECG, EMG, NCV, PFT, Pathology

G-6, Rama Palace, Ajronda, Faridabad, Haryana-121001 (Haryana) INDIA.
Tel.: 0129-2225222, 2227333, 4009870, Centrex : 567, E-mail: focusdiagnostic@gmail.com

* Clinical Correlation is essential for final diagnosis. * If results are unsatisfactory, please contact personally. * Not for routine legal advice.
* This report is for personal use only. * All significant anomalies in a further may not be diagnosed in routine ultrasonography.

Excellence in Diagnostics



Focus Diagnostics

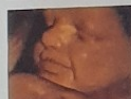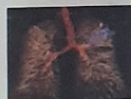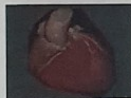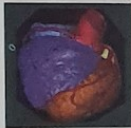
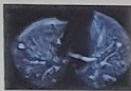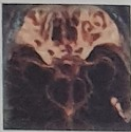Unit: City MRI Centre Pvt. Ltd.

Dr. Deepak Gupta

M.B.B.S., MD Radiodiagnosis
Director & Chief Consultant

NAME: DEEPAK SONI
REFERRED BY: SELF

AGE / SEX: 15/M
REG. NO.: DKI7538
DATE: 20-NOV-19



ULTRASOUND WHOLE ABDOMEN

LIVER is normal in size, outline and echotexture. No focal lesion is seen. Intra hepatic biliary radicals are normal. Portal vein is normal in course and caliber.

GALL BLADDER is normally distended. Wall thickness is normal. **There are 3 to 4, 7 mm to 11 mm free floating calculi seen in the GB lumen.** Common bile duct is normal (approx 2mm).

PANCREAS is normal in size, outline and echotexture. No focal lesion is seen. No evidence of calcification is seen.

SPLEEN is normal in size and echotexture. Splenic vein is normal.

BOTH KIDNEYS are normal in size, outline and echogenicity. Corticomedullary differentiation is maintained. No evidence of calculus or hydronephrotic changes seen.

URINARY BLADDER is seen in well distended state. No calculus or mass lesion is seen.

PROSTATE is normal in size, shape and echotexture.

No free fluid is seen in the peritoneal cavity.

No significant lymphadenopathy is seen.

OPINION: - ULTRASOUND WHOLE ABDOMEN REVEALS CHOLELITHIASIS.

ADVISED: - CLINICAL CORRELATION.

Dr. Deepak Gupta